2017.12.16 第 6 回血管内留置カテーテル管理研究会
シンポジウム2 「カテーテル管理の工夫」SY2-1

末梢静脈確保困難例における VYGON arterial leader cathの応用

佐久総合病院　佐久医療センター　救命救急センター　渡部　修
麻酔科　後藤　真也

開示すべきCOIはありません

末梢静脈路の問題

- 血管外漏出
- 静脈炎
- 差し替え
- 肥満・浮腫

「先生、末梢がとれません！」

末梢静脈路確保困難例：従来の対応策

＜内頚静脈CVC＞

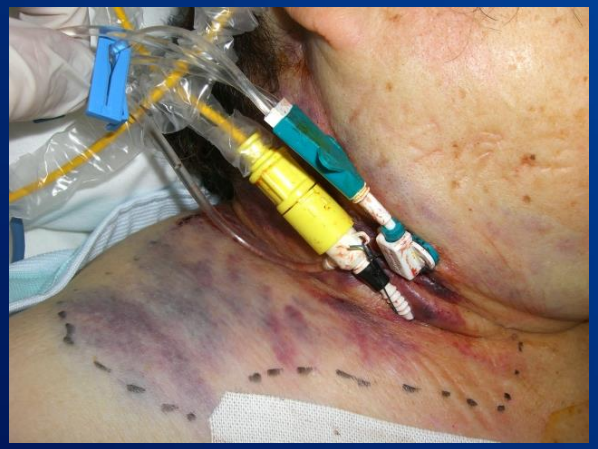

＜腋窩静脈CVC＞

＜PICC＞

【ジレンマ】

- 合併症リスク（機械的、感染性、血栓性）
- 適応の有無
- X線透視の適否
- 穿刺挿入部位の選択
- 患者の負担増

CVを入れる
ほどでない

末梢静脈路確保困難例：代替案①

リアルタイム超音波ガイド下
＋
上腕尺側皮静脈穿刺
＋
静脈留置針（T社 S 20G or 18G，51mm，フッ素樹脂 ）
エチレン－テトラフルオロエチレン

カニューラの材質が硬い、キンクしやすい
⇓
尺側皮静脈は深い、刺入角度が大きい
⇓
カニューラの挿入困難、
壁当たり ⇓

穿通

末梢静脈路確保困難例：代替案②

リアルタイム超音波ガイド下
＋
上腕尺側皮静脈穿刺
＋
動脈留置針（Vygon arterial leader cath 20G ,60 or 80mm, ポリエチレン）

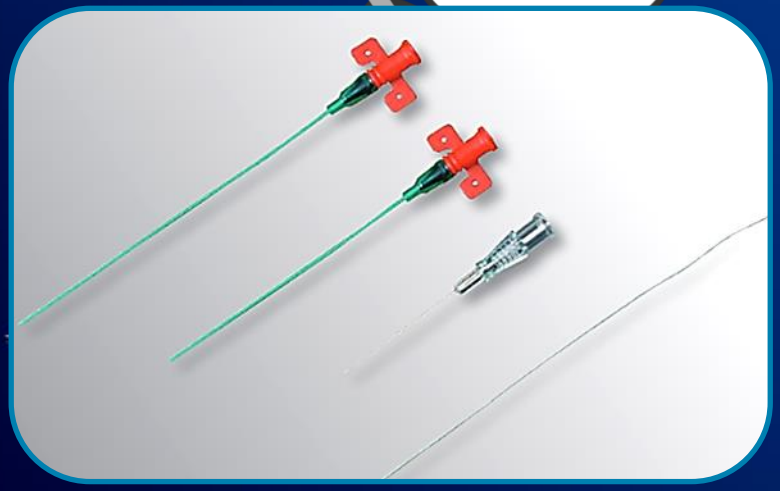

カニューラの材質が柔らかい、キンクしにくい、長い、セルジンガーキット
⇓
カニューラの壁当たりなし
⇓
安定した留置

Vygon arterial leader cath

ビゴン　アーテリアル　リーダーキャス

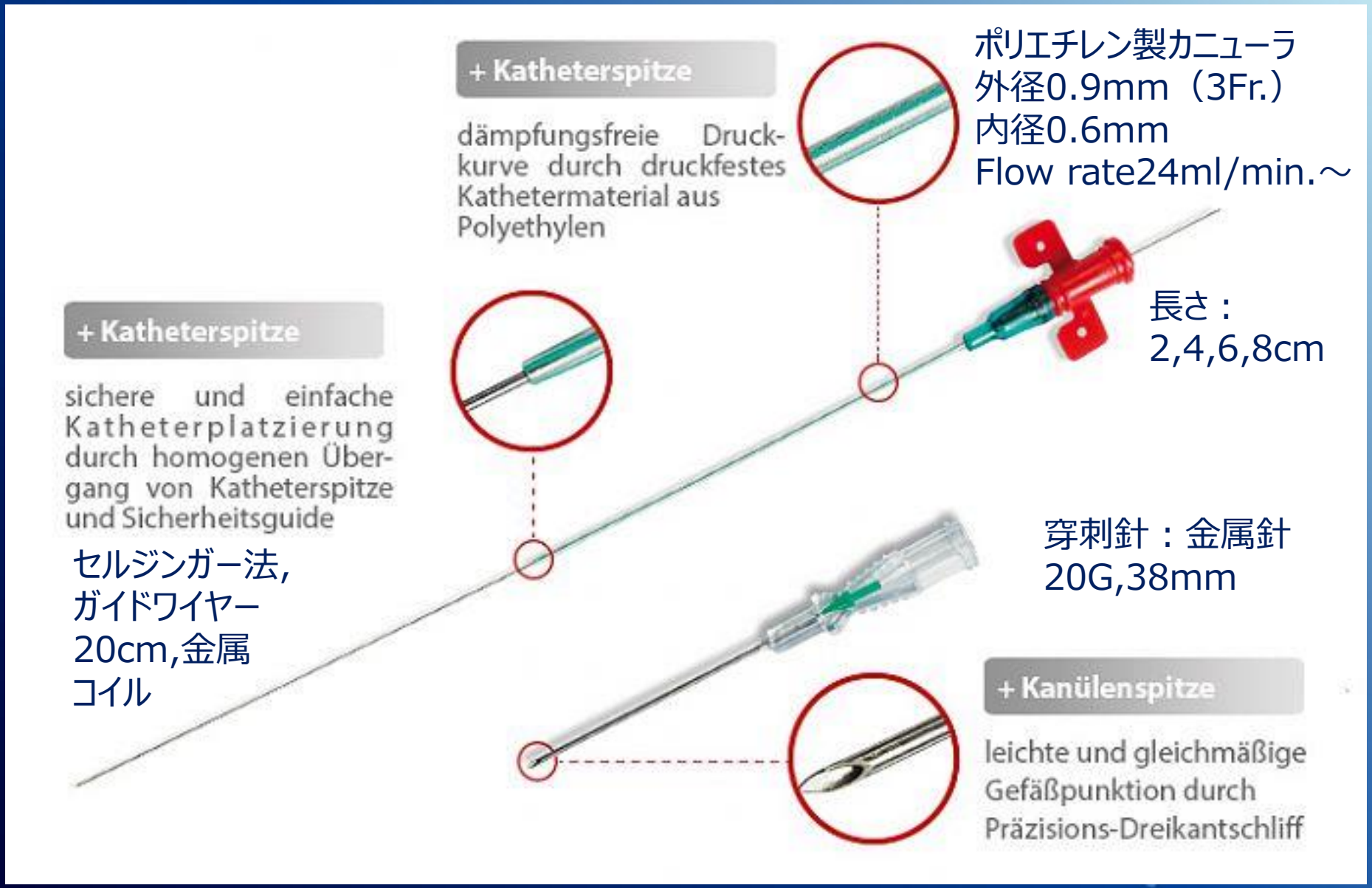

- リアルタイム超音波ガイド下上腕尺側皮静脈穿刺

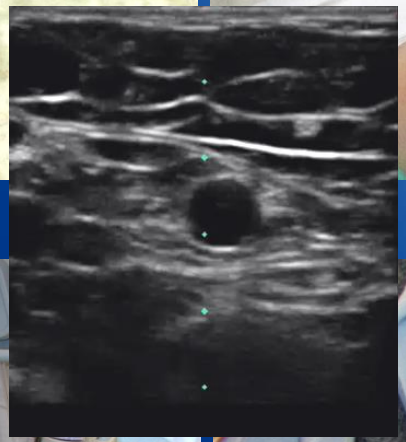

- 比較的長期留置の末梢静脈路として使用することができた。

結語

- 末梢静脈確保困難例において、CVライン、PICCラインを確保することは妥当だが、ジレンマもある。
- リアルタイム超音波ガイド下に上腕尺側皮静脈を穿刺し、Vygon arterial leader cath を末梢静脈ラインとして留置することが、ひとつの代替案になるかもしれない。
- 症例の集積により、さらなる妥当性の検証が必要である。